# Änderungen im Verteilungsmuster von Markerproteinen für das basolaterale Membran-Kompartiment des Uterusepithels in der Periimplantationsphase: Desmoplakin und Uvomorulin

A. DONNER (1), I. CLASSEN-LINKE (2), U. FRIXEN (3), J. BEHRENS (3) und H.-W. DENKER (1)

(1) Institut für Anatomie, Universitätsklinikum Essen, Hufelandstraße 55, 4300 Essen, BRD
(2) Institut für Anatomie der RWTH Aachen, Wendlingweg. 5100 Aachen. BRD;
(3) Institut für Zellbiologie (Tumorforschung), Universitätsklinikum Essen, Hufelandstraße 55, 4300 Essen, BRD

**POSTER**
8. Arbeitstagung der Anatomischen Gesellschaft in Würzburg vom 3. bis 5. Oktober 1990.
Abstract in: Anat. Anz. (Jena) **172**, 33 (1991)

## ABSTRACT

Die Embryo-Implantation beginnt mit einer Interaktion der Trophoblasten mit dem Uterusepithel. Die Interaktion ist nur möglich, wenn sich das Endometrium in einer (durch Sexualsteroide kontrollierten) sogenannten „rezeptiven Phase" befindet, deren zellbiologische Basis ungeklärt ist. Im Tiermodell (Kaninchen) sind am Uterusepithel in der Periimplantationsphase eine Reihe von morphologischen und histochemischen Veränderungen nachgewiesen worden. DENKER postulierte 1986, dass diesen Änderungen ein zumindest teilweiser Verlust der apiko-basalen Polarität zugrunde liegen könnte.

Die desmosomalen Plaque-Proteine Desmoplakin I/II, die in polarisierten Epithelien fast ausschließlich subapikal an der lateralen Membran zu finden sind (MOLL et al. 1986), wurden als Marker für das basolaterale Membran-Kompartiment untersucht. Weiterhin wurde die Verteilung des Zell-Adhäsions-Moleküls Uvomorulin (E-Cadherin), dem eine Rolle in der Ausbildung von Zell-Zell-Kontakten (GUMBINER et al. 1988) und der Etablierung und Erhaltung der epithelialen Polarität zugeschrieben wird, betrachtet.

Eine deutliche Veränderung der Verteilung beider Proteine konnte in der Periimplantationsphase immunhistochemisch nachgewiesen werden: Während der Pseudogravidität, d. h. ohne Einfluss von Blastozysten, findet vor allem eine Umverteilung von Desmoplakin I/II statt. In frühen Stadien ist Desmoplakin I/II an der lateralen Membran maximal subapikal im Bereich des junktionalen Komplexes lokalisiert. Im weiteren Verlauf der Pseudogravidität kommt es zu einer gleichmäßigen Markierung der gesamten lateralen Membran.

Wesentlich gravierendere Änderungen zeigen sich in der unter dem Einfluss der Blastozyste stehenden Implantationskammer: Neben den Veränderungen, die auch in der Pseudogravidität auftreten, nimmt hier der intrazytoplasmatische Gehalt des Desmoplakin I/II in den großen Symplasmen stark zu; gleichzeitig kommt es dort zu Markierungen der apikalen und basalen Membran. Uvomorulin, das immer an der gesamten lateralen Membran mit einem mehr oder weniger deutlichen subapikalen Maximum lokalisert ist, stellt sich in den Symplasmen des Plazentarwulstes ungewöhnlicherweise an der basalen Membran stark angehäuft dar. An den Trophoblast-Invasionsstellen reichert sich Uvomorulin sowohl an der Grenze zum endometrialen Stroma als auch zum Zytotrophoblast hin an.

Diese Ergebnisse deuten darauf hin, dass zumindest ein Teil der an der Erhaltung der apiko-basalen Polarität des Uterusepithels beteiligten Mechanismen in der „rezeptiven Phase" verändert ist.

DENKER: Verh. Anat. Ges. 80 (1986) 93-114.
GUMBINER et al.: J. Cell Biol. 107 (1988) 1575-1587.
MOLL et al.: Lab. Invest. 54 (1986) 4-25.

# Einleitung

Die Embryo-Implantation beginnt mit einer Interaktion des Trophoblasten mit dem Uterusepithel. Diese Interaktion ist nur möglich, wenn sich das Endometrium in einer (durch Sexualsteroide kontrollierten) sogenannten 'rezeptiven Phase' befindet, deren zellbiologische Basis ungeklärt ist.
Im Tiermodell (Kaninchen) sind am Uterusepithel in der Periimplantationsphase eine Reihe von morphologischen und histochemischen Veränderungen nachgewiesen worden, denen ein zumindest teilweiser Verlust der apiko-basalen Polarität zugrunde liegen könnte.
Wir untersuchten zwei Markerproteine für die laterale Zellmembran:
1.) Desmoplakin I/II; ein charakteristisches Plaque-Protein der Macula adhaerens (spot desmosome)
2.) Uvomorulin (E-Cadherin); ein Zelladhäsionsmolekül in der Zonula adhaerens und der gesamten lateralen Membran.

<u>Postulat:</u>
Änderungen der Zellpolarität sollten Änderungen der Verteilung dieser polar organisierten Proteine zur Folge haben.

# Methode

**Tiermodell:** Kaninchen
Indirekte Immunfluoreszenz an Kryostatschnitten (nativ oder Periodat/Lysin/Paraformaldehyd fixiert) von Uteri aus verschiedenen Stadien pseudogravider und gravider Tiere.
(Abk.: d p. c.: Tage post coitum
d p. hCG: Tage nach hCG-Injektion)

**Abgebildete Stadien**
nicht-rezeptiv: nicht gravide; 2 u. 3 d p.c.
rezeptiv: 8 u. 9 d p. c.

**Antikörper:**
Desmoplakin: Monoklonaler Antikörper gegen Desmoplakin I/II (Progen, Heidelberg)
Uvomorulin: Monoklonaler Antikörper gegen das 80kD Fragment des menschlichen Uvomorulins (Frixen et al., in Vorb.), kreuzreagierend mit Uvomorulin aus Kaninchen .

# Ergebnisse und Diskussion

Im Cavumepithel und in den oberen und mittleren Kryptenabschnitten (nicht jedoch in den tiefen Kryptenabschnitten = 'Drüsen') ließ sich eindeutig eine Umverteilung der Markerproteine nachweisen.

Während im nicht graviden Zustand und in den frühen Phasen der Gravidität bzw. Pseudogravidität (nicht-rezeptives Endometrium) die Verteilung der beiden untersuchten Proteine im Uterusepithel der Verteilung in anderen polarisierten Epithelien (z. B. Darm) entspricht, ändert sich in der Periimplantationsphase die Verteilung beider Proteine deutlich. Besonders ausgeprägt sind diese Änderungen in den unter dem Einfluß der Blastozyste stehenden Bereichen (Implantationskammer): Durch Zellfusion werden dort ausgedehnte Symplasmen gebildet; hier schwindet einhergehend mit dem dabei auftretenden Verlust der lateralen Membranen die Uvomorulin-Markierung; das gesamte Zytoplasma zeigt eine starke Markierung für Desmoplakin I/II.

Unerwarteterweise kommt es gleichzeitig zu einer sehr starken Uvomorulin-Reaktion der basalen Bereiche, die wesentlich

intensiver ist, als es die der lateralen jemals war. Desmoplakin zeigt in den Symplasmen Reaktionsmaxima apikal und basal. Dies weist auf eine mögliche Rolle Desmoplakin-enthaltender Zellverbindungen bei der Adhäsion des Trophoblasten an das Uterusepithel hin.

Außerhalb der Implantationskammern, d. h. in Uteruszwischenstücken bzw. in der Pseudogravidität, ändern Desmoplakin und in geringerem Maße auch Uvomorulin ihre Verteilung entlang der lateralen Zellmembran ebenfalls, und zwar im Sinn einer Abschwächung der ehemals subapikalen Konzentrationsmaxima.

Diese gezeigten Umverteilungen sind ein Indiz dafür, daß das Uterusepithel beim Eintritt in die 'Rezeptivität' nicht nur, wie schon früher gezeigt, die molekulare Zusammensetzung der apikalen Plasmamembran in für die Trophoblastanheftung geeigneter Weise verändert, sondern daß es zu einer durchgreifenden Änderung seiner polaren Organisation kommt, die sich auch in den lateralen und basalen Membrankompartimenten zeigen läßt.

# DESMOPLAKIN

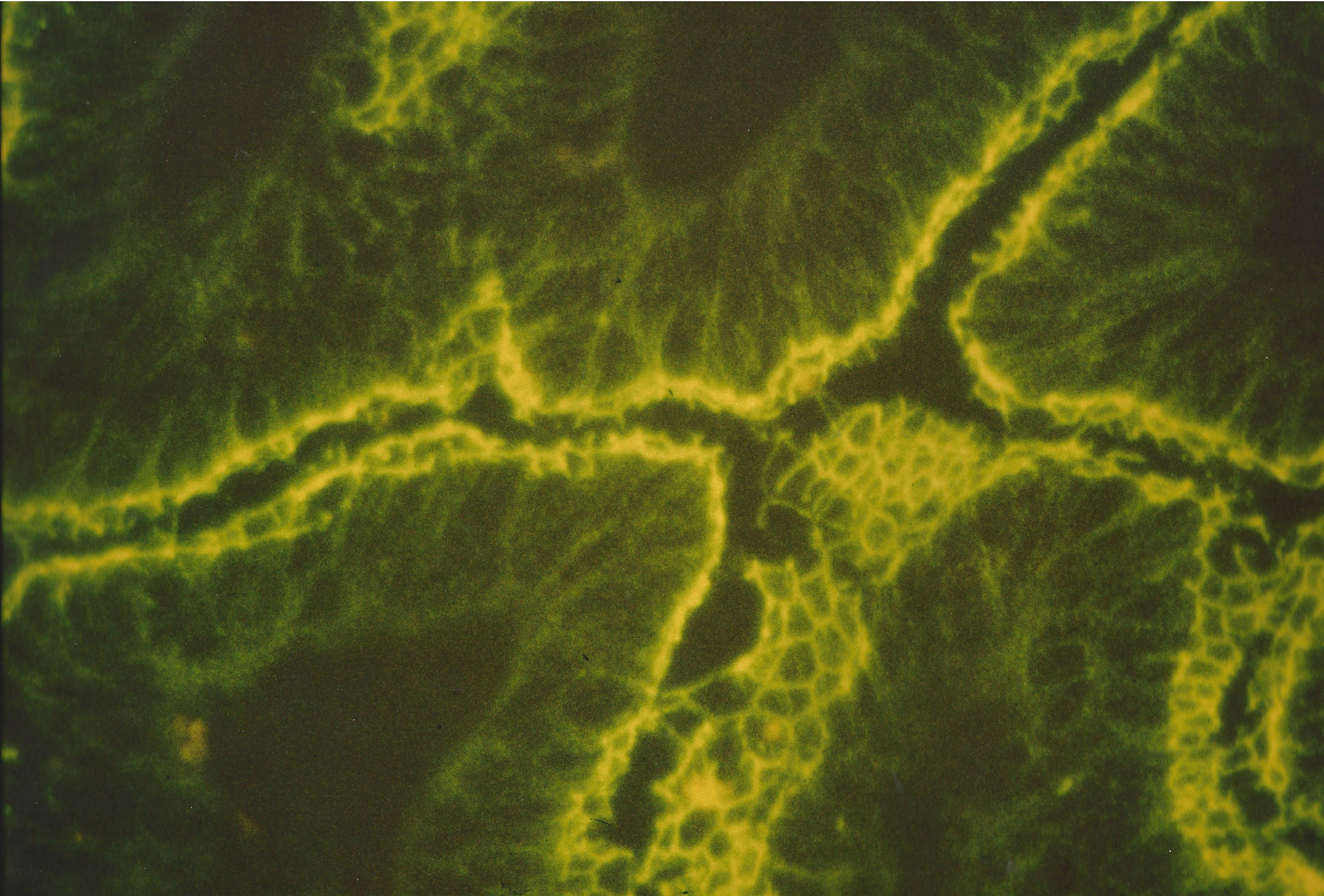

Bild 1
3 d p. hCG; anti-Desmoplakin; 830x
Starke, vor allem subapikale Markierung der lateralen Membran. (charakteristisch für polarisierte Epithelien)

Bild 2
8 d p. c.; Implantationskammer; antimesometral; anti-Desmoplakin; 640x
Die gesamte laterale Membran zeigt eine deutliche Markierung. Beachte tiefergelegene Krypte (Pfeil), die die Umwandlung des an die Blastozystenhöhle angrenzenden Epithels zu mehrkernigen Symplasmen nicht mitvollzieht und unverändert eine stärker subapikale Markierung aufweist.

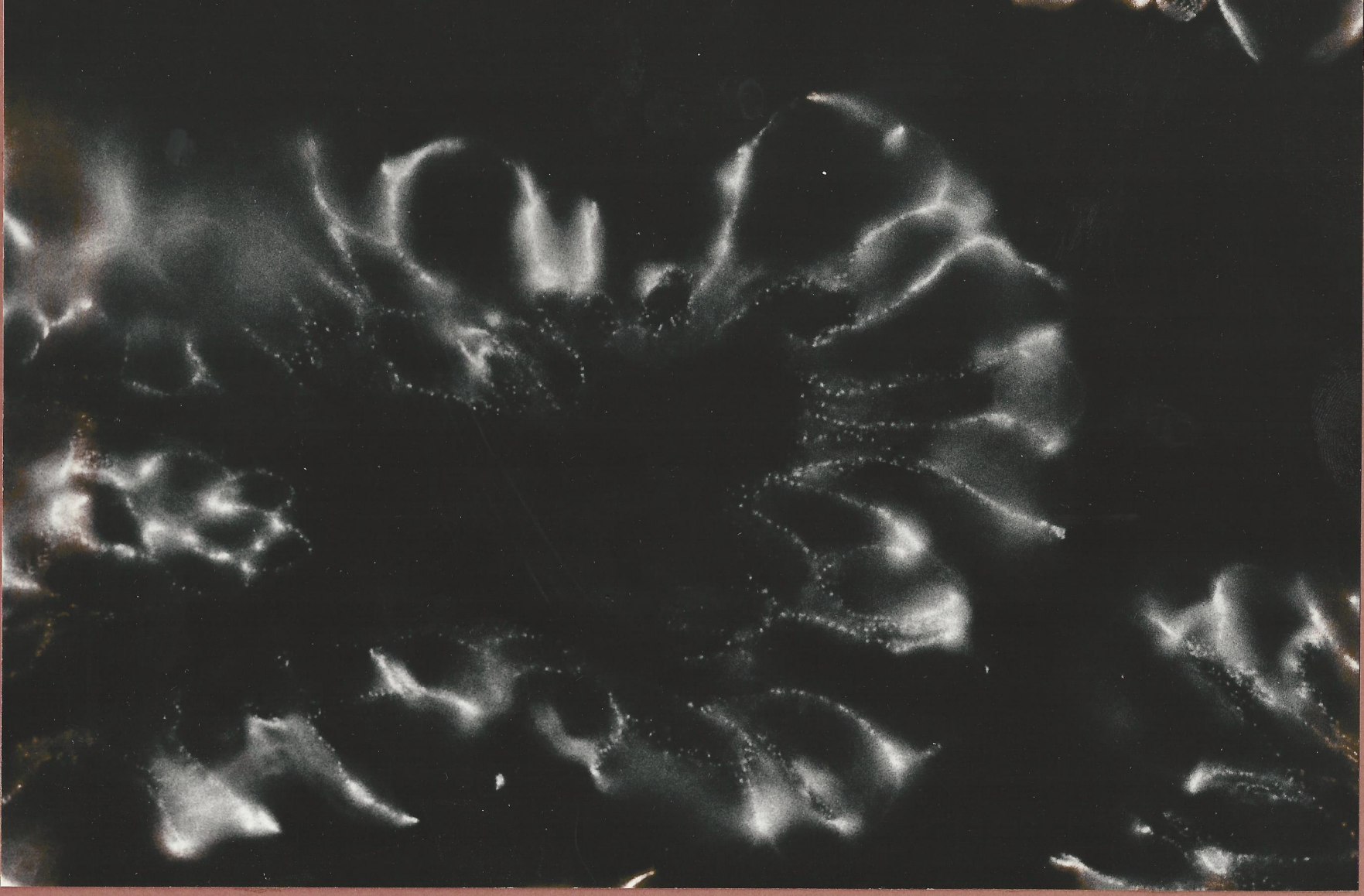

Bild 3
8 d p. c.; Zwischenstück; anti-Desmoplakin; 1600x
Punktförmige Markierung der Maculae adhaerentes, die bis zur Basalmembran hinunter an der lateralen Membran zu erkennen sind.

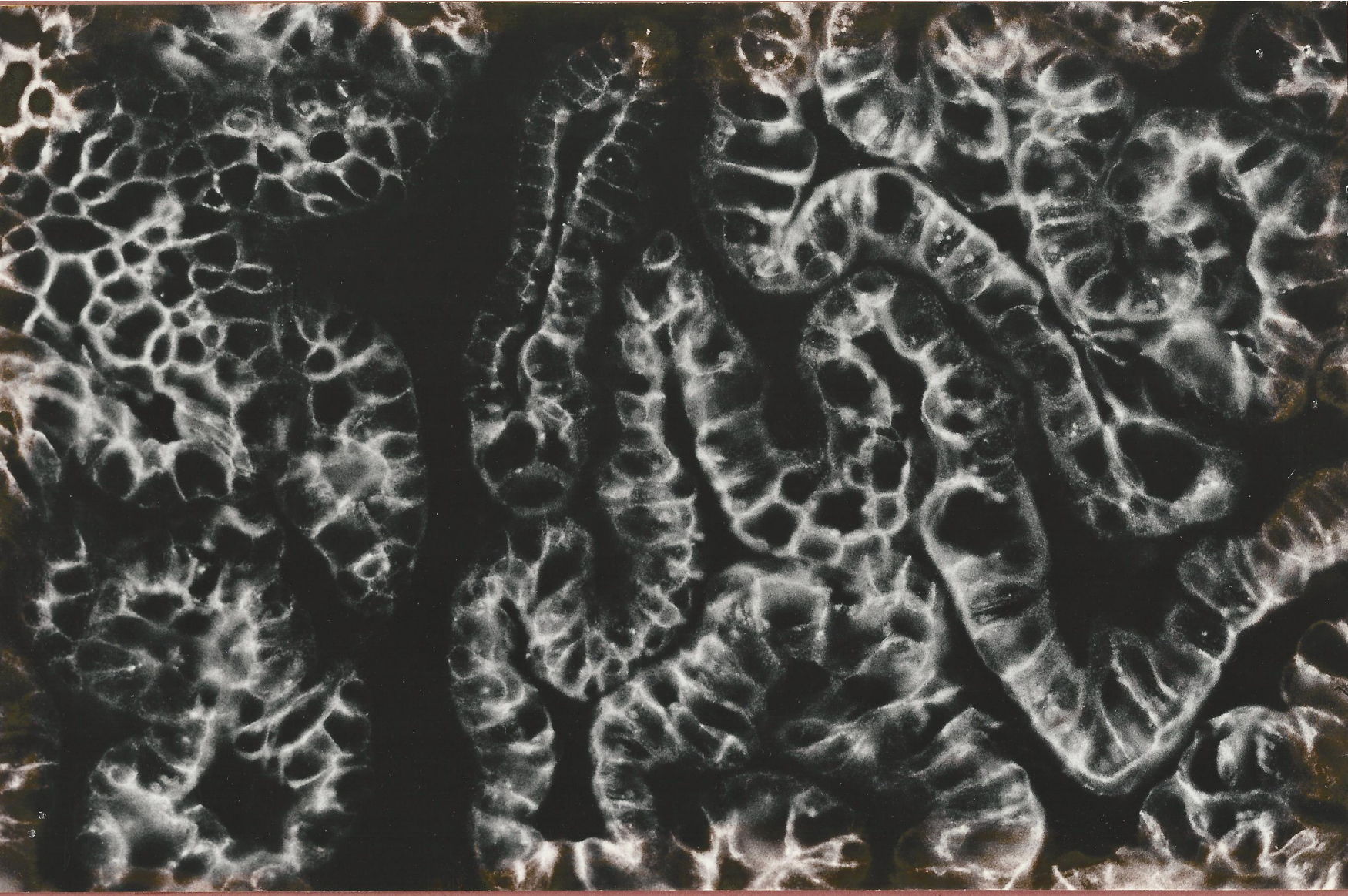

Bild 4
9 d p. c.; Zwischenstück; anti-Desmoplakin; 640x
Die gesamte laterale Membran ist markiert.

**Bilder 5+6**
**Eine starke Desmoplakin-Markierung findet man im Zytoplasma der fusionierten Zellen sowie im apikalen wie basalen Bereich der embryo-maternalen Symplasmamasse; die gedrängten kondensierten Zellkerne sind ausgespart; beachte die Epithelzellen der tiefen Kryptenabschnitte (Pfeile), die keine Symplasmen bilden und wiederum eine stärker subapikale Markierung der lateralen Membran aufzeigen.**

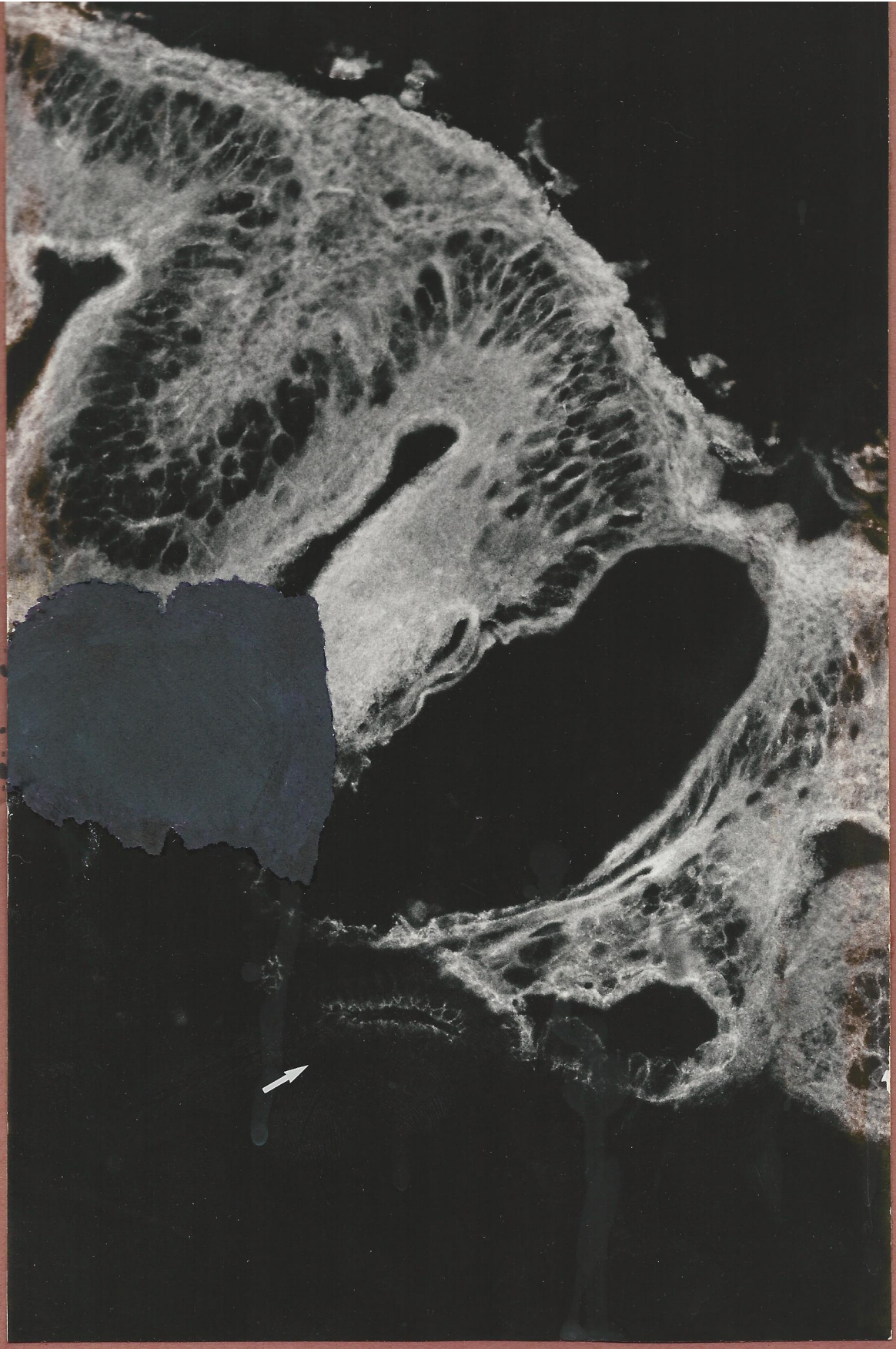

Bild 5
9 d p. c.; Implantationskammer; Paraplazentarwulst; anti-Desmoplakin; 320x

**Bild 6**
**9 d p. c.; Implantationskammer; Paraplazentarwulst; anti-Desmoplakin; 160x**

# UVOMORULIN

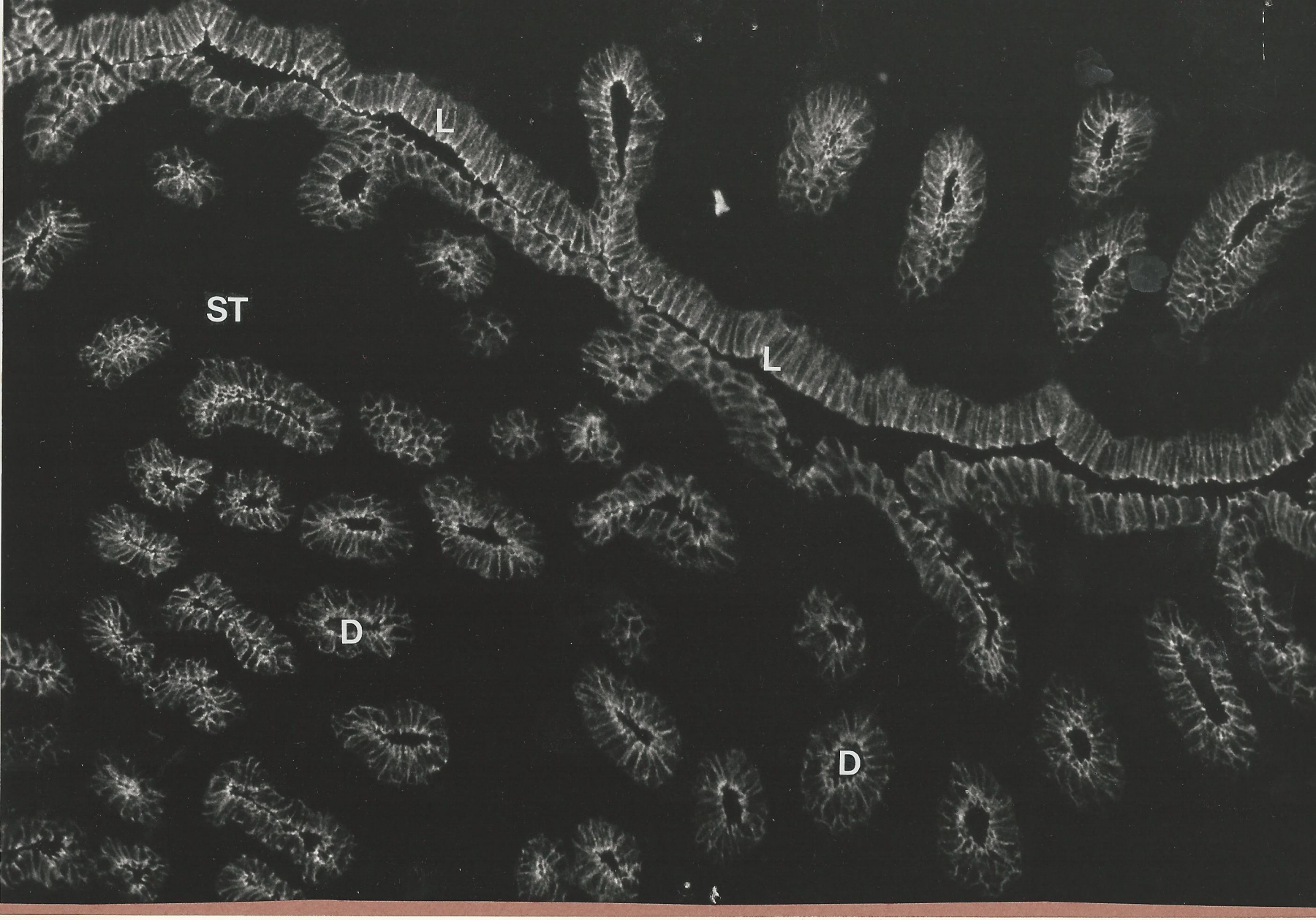


**Bild 7**
**Nicht gravide; anti-Uvomorulin; 450x**
**Luminales Epithel (L) und Drüsen (D) in gleicher Weise positiv. Stroma (ST) nicht markiert.**

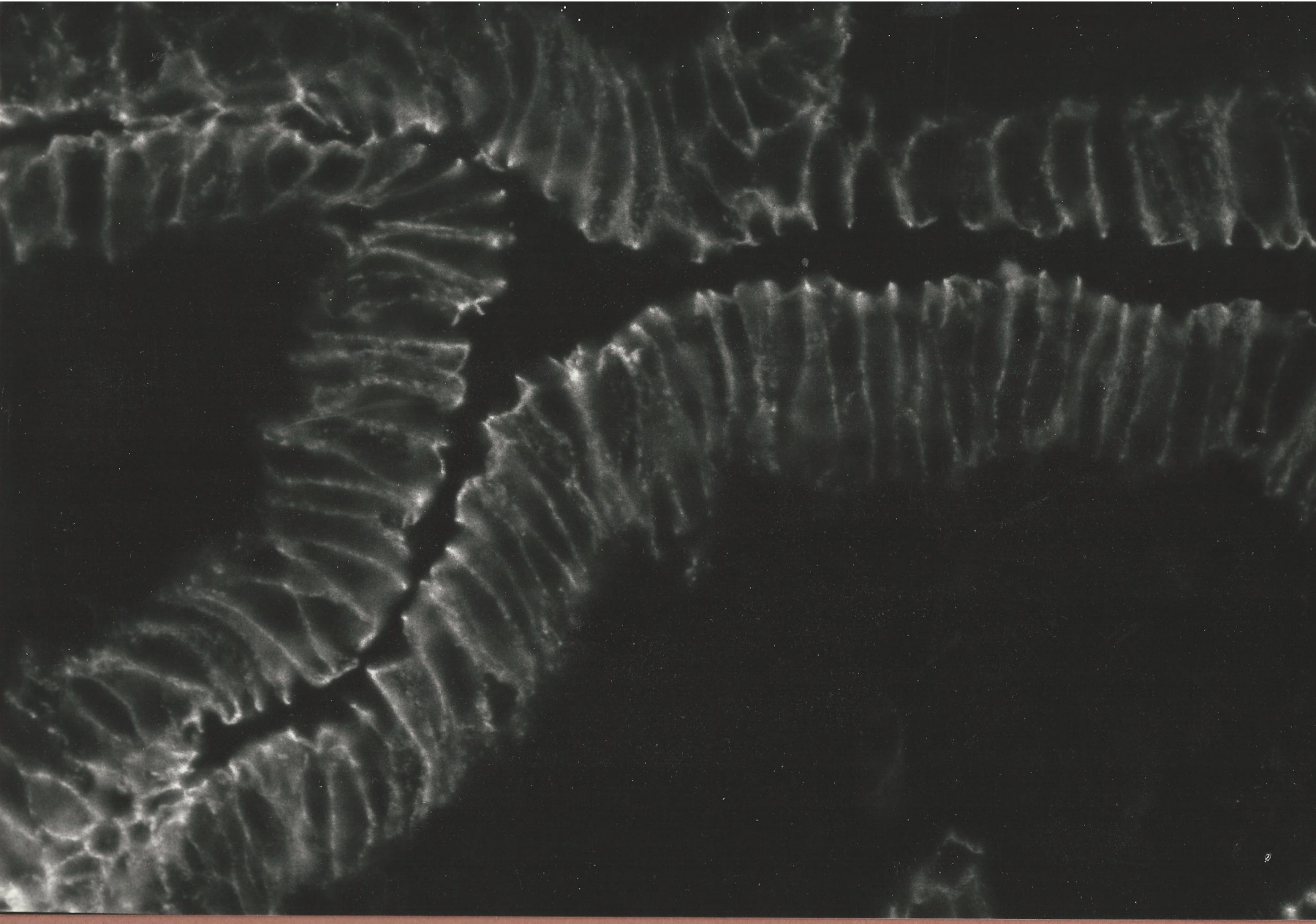

**Bild 8**
**Ausschnitt aus Bild 7; 1800x**
**Ausschließliche Markierung lateraler Zellmembranen. Fluoreszenzmaximum subapikal in der Region der Adhaerens-Typ-Junktionen (charakteristisch für polarisierte Epithelien).**




**Bild 9**
**8d p. c.; Zwischenstück; anti-Uvomorulin; 180x**
**Verlust der subapikalen Betonung im luminalen Epithel (L). Drüsenepithelien (D) wie im nicht-graviden Zustand.**

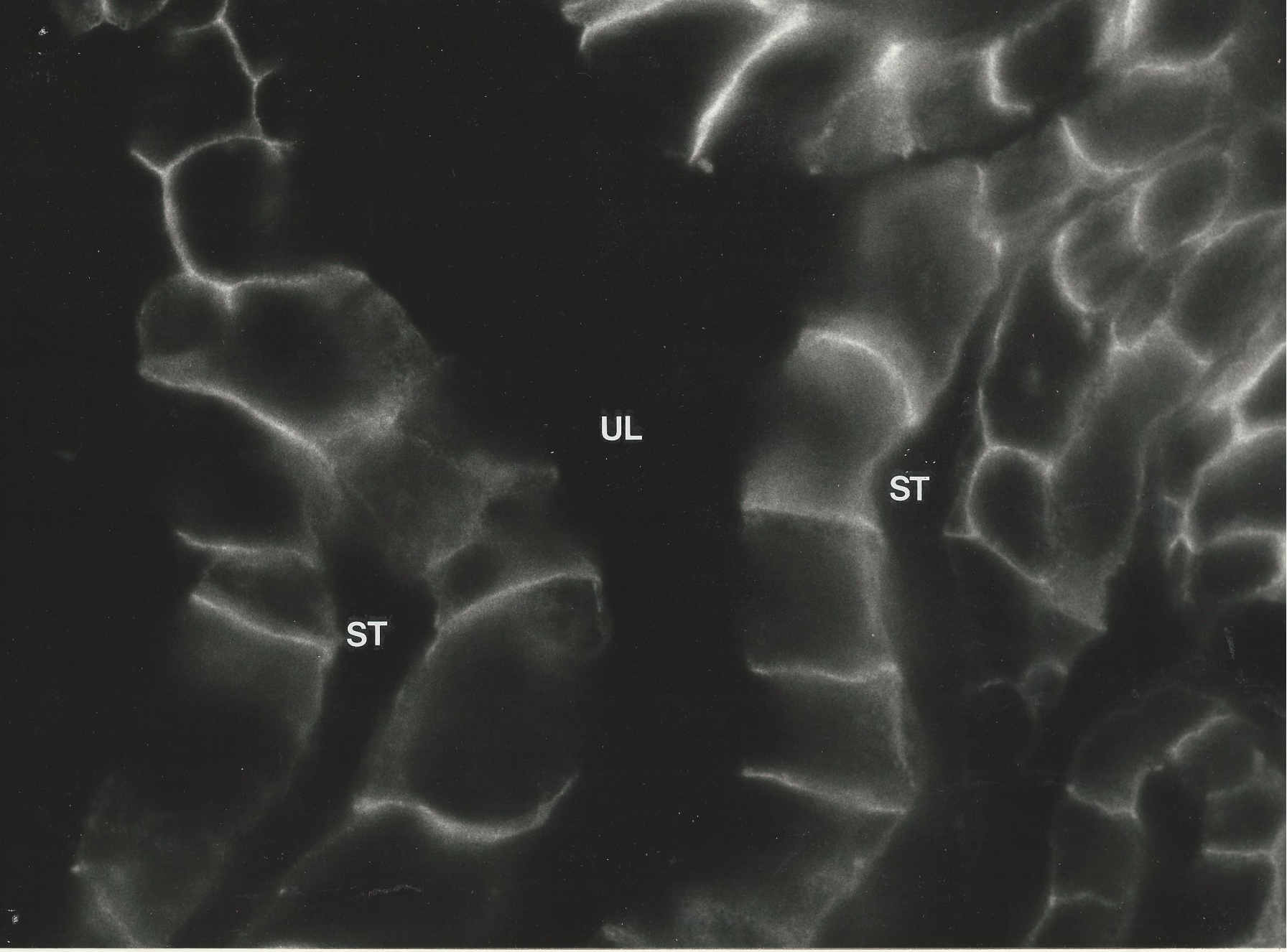


**Bild 10**
**Ausschnitt aus Bild 9; 1800x**
**Markierung vor allem an den lateralen Membranen. Evtl. schwache basale Reaktion. Die kubisch erscheinenden Zellen sind mehrkernige Symplasmen.**
**UL: Uteruslumen; ST: Stroma**

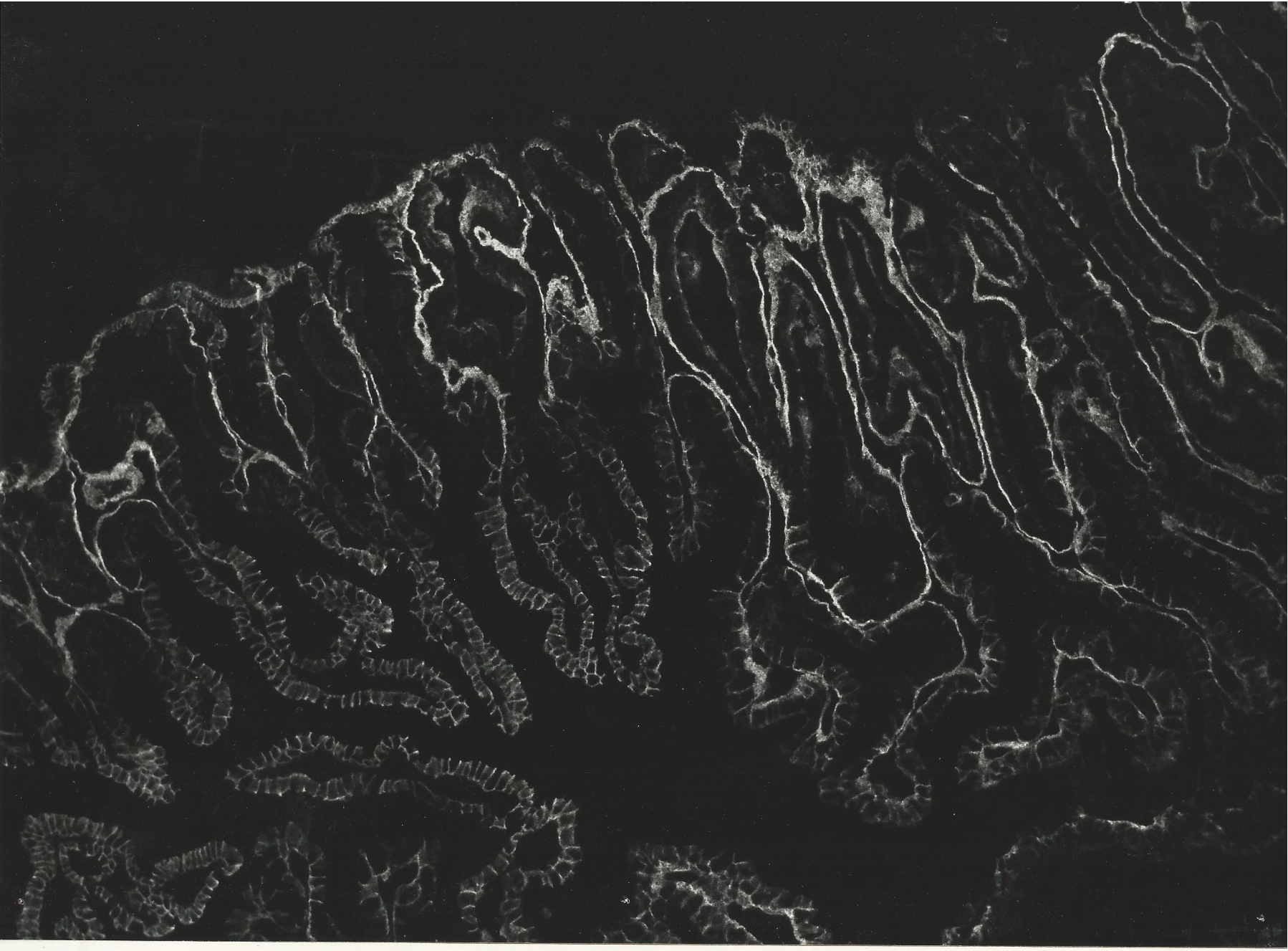

**Bild 11**
**9 d p. c.; Implantationskammer; Plazentarwulst; anti-Uvomorulin; 180x**
**Sehr starke basale Markierung vor allem in den ausgedehnten Symplasmen.**

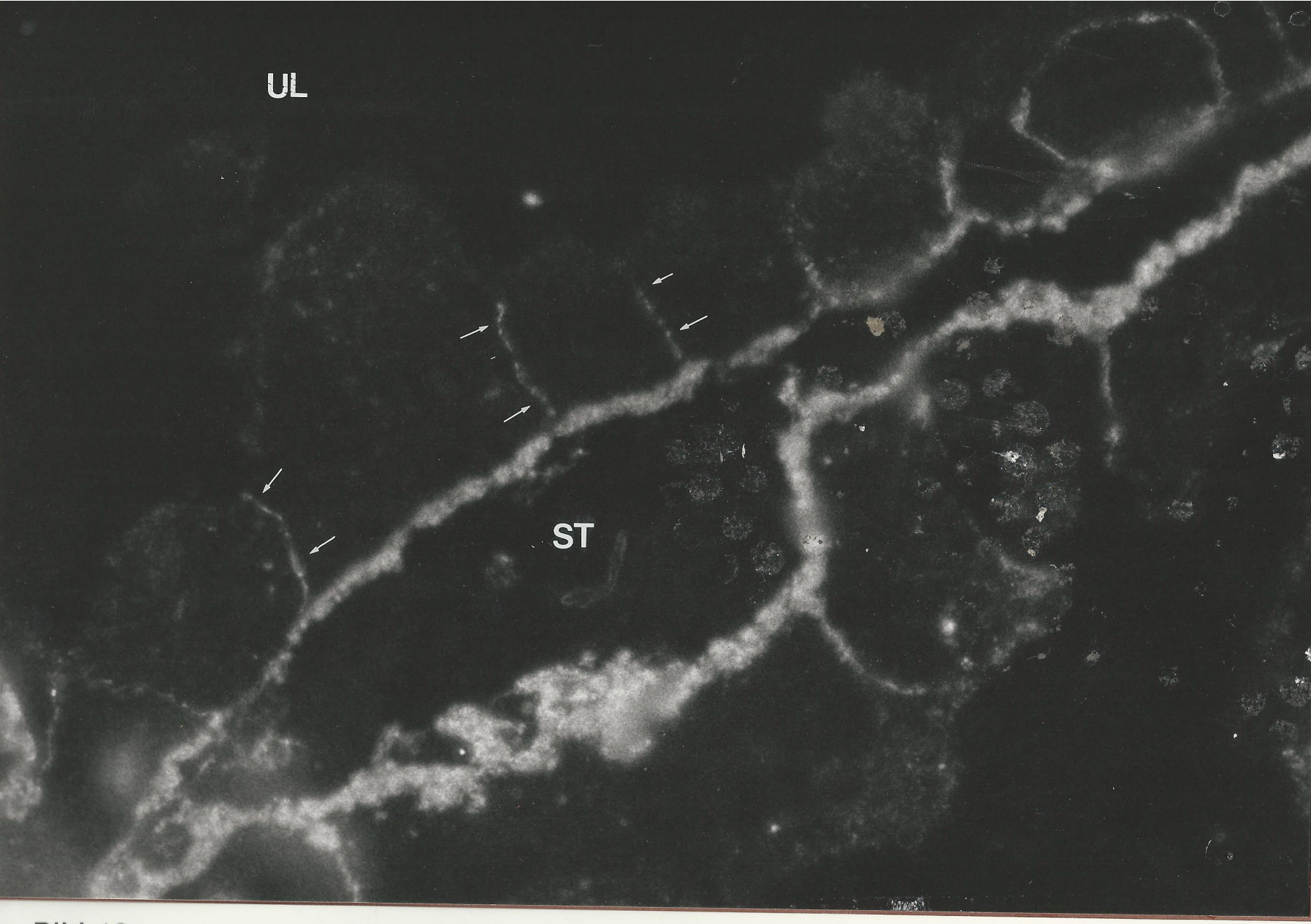


**Bild 12**
**9 d p. c.; Implantationskammer; Plazentarwulst; Semidünnschnitt (0.8µm); Perjodat/Lysin/Paraformaldehyd-Fixierung; anti-Uvomorulin; 1800x**
**Ob die basalen Markierungen ausschließlich membranständig sind, läßt sich nicht sicher erkennen. Daß basale Markierung auch dort auftritt, wo laterale Membranen noch erhalten sind (Pfeile), spricht gegen eine Umverteilung bei der Membranlyse von lateral nach basal als einzigen Mechanismus.**

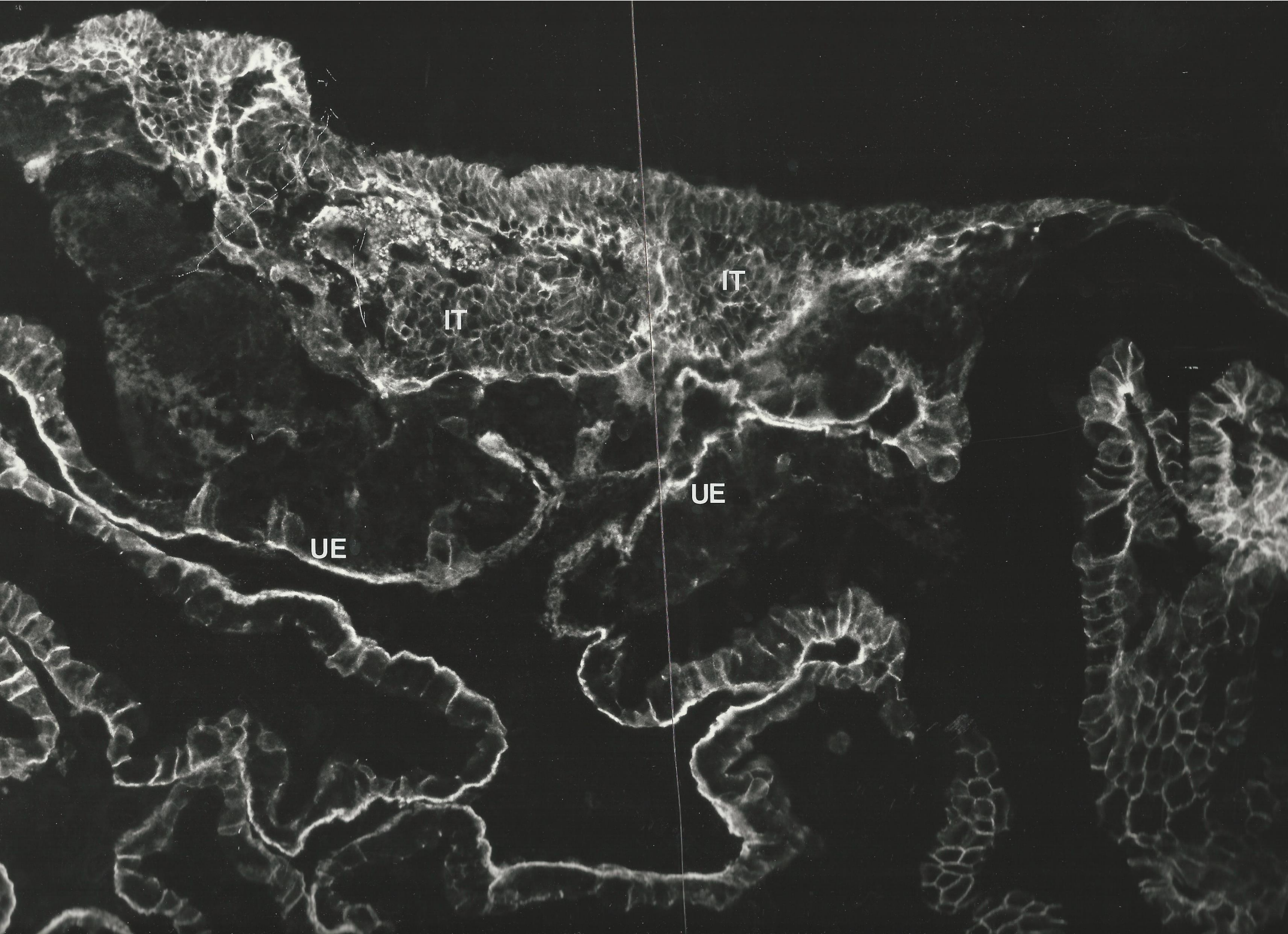
IT
IT
UE
UE

Bild 13
9 d p. c.; Implantationsstelle; anti-Uvomorulin; 350x
Regionen mit basaler Uvomorulin-Anhäufung stehen in enger topographischer Beziehung zur Implantationsstelle. Drüsennahe und neben der Implantationsstelle gelegene Epithelien zeigen die basale Reaktion nicht oder nur in geringem Maße. Apikale Membranen sind auch in direkter Nähe zum Trophoblasten nicht markiert
IT: invasiver Trophoblast; UE: Uterusepithel